Aus der Chirurgischen Universitätsklinik Basel
(Direktor: Prof. Dr. F. de Quervain).

Zur Kenntnis des Cystadenoma Colli Papilliferum.

Inaugural-Dissertation

zur

Erlangung der Doktorwürde

der hohen medizinischen Fakultät

der

Universität Basel

vorgelegt von

Lejb Dostrowsky

aus **Kaira** (Russland)

ACAD.
LUGD. BAT.
BIBL.

BASEL
Buchdruckerei Brin & Cie., Spalenvorstadt 9
1915.

Von der medizinischen Fakultät Basel genehmigt auf Antrag von *Professor Dr. F. de Quervain.*

Meiner Frau

S. Dostrowsky-Polakin

in Liebe und Hochachtung gewidmet.

Sowie die Vorgänge, welche sich bei der Entwicklung und teilweisen Rückbildung der medianen Schilddrüsenanlage und des Kiemenapparates abspielen, genauer bekannt wurden, so begann man auch, das Vorhandensein von epithelialen cystischen Gebilden am Halse zu denselben in Beziehung zu bringen. Am einfachsten war dies für die von einer glatten Epithelwand ausgekleideten Cysten, gleichviel, ob ihre Wand mehr Schleimhautcharakter oder epidermoidalen oder gemischten Charakter zeigte. Leicht ist die Beurteilung auch, wenn sich in der Wand der Cyste drüsige Elemente von genauer bestimmbarem Charakter finden, wie z. B. typisches Schilddrüsengewebe. Schwieriger wird die Ableitung der Gebilde dagegen, wenn der drüsige Anteil eine bestimmte Definition nicht erlaubt. Dies ist ganz besonders bei jener kleinen Gruppe von cystischen Geschwülsten der Fall, in deren Innerem sich papillomatöse Gebilde entwickelt haben. Die Cysten dieser Art werden im Allgemeinen unter dem Begriff des Cystoma colli papilliferum zusammengefasst. Es sind ihrer bis jetzt nicht mehr als zwei Dutzend beschrieben worden, so dass stets noch jede einzelne Beobachtung, der eine genaue histologische Untersuchung zu Grunde liegt, für die Kenntnisse dieser Geschwulstform von Bedeutung ist. Dies ist der Grund, weshalb Prof. Dr. F. *de Quervain*, Direktor der chirurgischen Universitätsklinik in Basel mir den im folgenden zu beschreibenden Fall zur Veröffentlichung übergeben hat.

Die Krankengeschichte des Falles ist folgende:

Anamnese: B. E., 54 Jahre alt, Kaufmann. Zwischen dem 16. und 20. Jahre zeigte sich oberhalb des rechten Schlüsselbeines eine kleine leicht bewegliche Geschwulst, die ohne jeglichen Beschwerden sich langsam vergrösserte. Der Patient führt die Entstehung dieser Geschwulst auf das schwere Lasttragen in diesen Jahren zurück. Wann der Kropf entstand, kann er nicht angeben. Seit vier Jahren (1910) bestehen Atembeschwerden und das Gefühl eines Druckes auf die Luftröhre. Vom Militärdienst ist der Patient wegen Kurzsichtigkeit befreit. Von Missbildungen in der Familie weiss er nichts.

Status: Kräftiger, untersetzter Mann, 54 Jahre alt.

Atmung ausgesprochen beengt, Lungen und Herz normal. Rechts Iridectomie (Staaroperation).

Am Hals ist ein faustgrosser Tumor nach aussen vom rechten Kopfnicker sichtbar, lateral bis zur Mitte der Clavicula reichend. Er fühlt sich prall elastisch bis derb an. Er ist von glatter Oberfläche, gut beweglich, nicht druckempfindlich. Die Haut über demselben ist normal. Bei Schluckbewegungen steigt er nicht in die Höhe. Einwärts vom Kopfnicker fühlt man den rechten Lappen der Schilddrüse diffus etwa aufs Doppelte vergrössert. Im linken Schilddrüsenlappen findet sich ein etwa gänseeigrosser rundlicher Knoten, nach dem Unterhorn hin gelegen. Die Schilddrüse mit samt dem linken Knoten bewegt sich im Gegensatz zum rechtsseitigen Tumor beim Schlucken in die Höhe. Nirgends Drüsenanschwellungen. Der linksseitige Knoten scheint die Ursache der Atembeengung zu sein.

Das Röntgenbild: Verschiebung der Trachea in ihrem unteren Teile nach rechts, mit starker Einbuchtung von links her, Lumen daselbst auf die Hälfte vermindert. Ueber der rechten Clavicula körniger Schatten im Umkreis von etwa 5 cm sichtbar, in Form und Ausdehnung den Verkalkungen einer Cystenwand gleichend.

Klinische Diagnose: Leichte Struma diffusa mit komprimierendem Kolloidknoten im linken Unterhorn. Mit der Schilddrüse nicht in nachweisslichem Zusammenhang stehende Halscyste unbekannten Ursprunges aber gutartigen Charakters rechts nach aussen vom Kopfnicker. Wahrscheinlich branchiogene Cyste irgendwelcher Form.

Operation 19. Februar 1914. Kragenschnitt. Extrafasciale Unterbindung der linken Thyreoidea inferior. Unterbindung des vorderen Astes der Superior. Entfernung eines gänseeigrossen Kolloidknotens aus dem Mittel- und Unterhorn durch Enucleationsresection. Trachea von links her zusammengedrückt. Uebernähung der Schilddrüsenwunde mit Catgut. Sodann Verlängerung des Schnittes nach rechts und Ausschälung der von der Schilddrüse völlig unabhängigen, mit keinem Organ überhaupt im Zusammenhang stehenden dreiteiligen Cyste aus dem Halsbindegewebe. Die Cyste lag unter dem Platysma, nach aussen vom Kopfnicker, durch denselben von der Schilddrüse getrennt, mit ihrem grössten Durchmesser median- und Kopfwärts gerichtet.

Naht der durchtrennten kleinen Halsmuskeln links, Drainage der Kropfgegend, Hautnaht.

Entfernung des Drains am 2. der Nähte am 6. Tage, Heilung p. pr. Austritt am 26. II. 1914. Seit der Operation ist die Atmung völlig frei.

Mikroskopisches Bild der Geschwulst.

Die Geschwulst (in 5% Formol conserviert) hat eine nierenförmige Gestalt. Die Oberfläche ist von unregelmässigem Bau und lässt Abschnitte erkennen, die von Fettgewebe, sowie Blutgefässen bedeckt sind.

Die Grösse des Tumors beträgt im Längsdurchmesser etwa 7 cm, im Querdurchmesser etwa 5½ cm. Die durch einen Sagittalsschnitt aufgeklappte Geschwulst (siehe Fig. 1) zeigt einen dreikammerigen Bau.

Durch ein horizontales Septum wird sie in zwei Hauptabschnitte geteilt. Der obere Abschnitt stellt eine im wesentlichen geschlossene Cyste dar. Der untere Abschnitt wird durch ein unvollständiges Septum in eine obere und eine untere Höhle geteilt. Ausserdem besteht noch eine kleine cystische Ausbuchtung der hintern Wand der untern Cyste. Der mittlere Raum, der also in offener Verbindung mit dem unteren Raum steht, kommuniciert mittels kleiner Oeffnungen auch mit der obern Cyste.

Die Dicke der Wand beträgt in allen Cysten in den dünnsten Stellen etwa 1 mm, in den dicksten Stellen etwa 2—2½ mm. Die Innenfläche der Wand ist überall glatt. Nur das horizontale Septum zwischen den beiden Abschnitten des untern Hohlraumes trägt warzige, blumenkohlartige Wucherungen von graugelber, an manchen Stellen auch von dunkelbrauner Farbe. Diese papillenartigen Erhebungen erreichen eine Grösse von 1—2 mm bis 1½ cm Beim Betasten fühlen sich die dunkelbraunen Partien, die sich an der Höhe der Papillen befinden, weich an, der Grundstock der Papillen dagegen hart, stellenweise wie verkalkt.

Der Untersuchungsbefund der in der Cyste enthaltenen Flüssigkeit findet sich leider in der Krankengeschichte nicht vor.

Mikroskopischer Befund.

(Die histologische Untersuchung des Präparates wurde mit der gütigen Unterstützung von Herrn *Dr. Schoenberg*, P. Doc. der pathologischen Anatomie und I. Assistent des pathol. Institutes in Basel vorgenommen)

Es wurden mikroskopische Präparate aus folgenden Partien der Geschwulst angefertigt:

1. Schnitte aus der Wand des mittleren Hohlraumes mit dem z. T verkalktem papillomatösen Gewebe.

2. Schnitte aus der Wand des obern und des untern Hohlraumes. Die entsprechenden Stücke der Geschwulst wurden entkalkt, in Celloidin eingebettet und nach vier Methoden gefärbt:

Hämalaun-Eosin, van Gieson, Weigert (Elastin) und Thionin (Schleimnachweis).

Befund: Obere Cyste. Die Cystenwand wird auf ihrem ganzen Durchschnitt gebildet von breiten Zügen eines meist kernarmen homogenen blassrot sich färbenden Bindegewebes. Zwischen diesen hyalin aussehenden Zügen finden sich schmale zellreichere Bindegewebszüge mit mittelgrossen chromatinreichen Kernen, sowie ziemlich reichlich kleinere Blutgefässe mit deutlichem Endothelbelag. In den Bindegewebszellen findet sich häufig braunrotes Blutpigment. Die innere Schicht der Wand ist in mittlerem Grade von multinucleären Leukocyten durchsetzt. Stellenweise ist das Bindegewebe der Wand etwas zellreicher. Kerne an den Ecken abgestumpft an glatte Muskelfasern erinnernd. Diese Züge färben sich mit van Gieson gelb,

Teils in den innern Schichten, teils mehr in den mittleren peripheren Partien finden sich stellenweise schollige strukturlose Herde mit verkalkter Peripherie. Herdweise sind Uebergänge vom Bindegewebe zu den schol-

ligen Massen in der Weise vorhanden, dass das Bindegewebe gequollen und leicht schollig ist; in diesen Herden Gruppen von grossen polyedrischen Zellen mit kleinem dunklem peripher gelagertem Kern, das Protoplasma von kleinen rundlichen Vacuolen durchsetzt, Bilder, wie man sie bei Xanthomzellen zu sehen gewohnt ist. (Fettfärbung war wegen der Fixierung des Präparates in der letzten Zeit in Alkohol nicht mehr möglich). An der Innenfläche der Cyste ist in den untersuchten Schnitten nirgends ein Epithelbelag nachzuweisen. In den äussern Partien der Cysten findet sich etwas Fettgewebe, loses Bindegewebe, vereinzelte mittelgrosse Gefässe, in deren Umgebung stellenweise kleinere Lymphocytenherde sich finden.

Bei Färbung der elastischen Fasern nach *Weigert* sieht man in der Wand zerstreut einzelne wellig verlaufende dünne elastische Fasern.

Untere Cyste: Schnitte durch die Wand dieser Cyste ergeben im ganzen das nämliche Bild, wie die der obern Cyste. Das Bindegewebe ist aber durchaus zellarm, ausgedehnt, hyalin aussehend. Verkalkungen fehlen in den untersuchten Schnitten, doch finden sich stellenweise Herde, in denen die Bindegewebsfasern etwas schollig zerfallen sind. Ein Epithelbelag ist auch hier nicht nachweisbar. Vereinzelte glatte Muskelzüge und elastische Fasern sind auch hier zu bemerken.

Mittlere Cyste: Die Bilder der Wand zeigen die gleichen Verhältnisse, wie in den andern Cysten. Der Zellreichtum ist sehr gering, hingegen sind hier degenerative Vorgänge und Verkalkungen des Gewebes häufiger und ausgedehnter. Stellenweise finden sich in der Wand vereinzelte Gefässe mit Endothelbelag, in deren Lumen sich homogene mit Hämalaun-Eosin blassrot, mit van Gieson gelb gefärbte Massen finden. Elastische Fasern sind in spärlicher Menge vorhanden in paralleller Lagerung, die einzelnen Fasern vielfach schollig. Den makroskopisch beschriebenen Papillen entsprechend erhebt sich das Bindegewebe in breiten, sehr kernarmen hyalinen und teilweise verkalkten Zügen gegen das Lumen hin, und bilden an der Innenfläche der Cyste bald breitere, bald schlanke Papillen. Diese sind bedeckt von einer einschichtigen Lage eines flachkubischen Epithels, deren Kerne ziemlich gross und chromatinreich sind und den grössten Teil der Zelle einnehmen. Stellenweise ist das Epithel höher und schön zylindrisch. Im Bindegewebsstock der Papillen liegen meist zerstreut, zum Teil in Zügen geordnet, zahlreiche Drüsenbläschen von wechselnder Form und Grösse. Im Zentrum des Papillenstockes finden sich zahlreiche nur durch eine dünne Bindegewebsschicht getrennte, mittelgrosse Drüsenbläschen, deren Epithel einschichtig, teils kubisch demjenigen der Papillenoberfläche entspricht, teils in prall gefüllten Bläschen stark abgeflacht endothelartig aussieht. Der Kern ist vielfach flach, an die Wand gedrückt. Es ist bemerkenswert, dass die Drüsenbläschen nirgends wie in der Schilddrüse zu Läppchen angeordnet sind.

Im Lumen der eben beschriebenen Bläschen findet sich eine homogene Masse, die sich in Hämalaun-Eosinpräparaten hellrot mit einer leicht bläulichen Beimischung färbt, in van Giesonpräparaten sich gelb tingiert

Schleimfärbung mit Thionin gibt eine diffuse Blaufärbung der homogenen Massen. Diese homogenen Massen füllen teils das ganze Lumen der Drüsen prall aus, teils zeigen sie an den Rändern wabenförmige Retraktionsbilder. Stellenweise finden sich in diesen Herden dazwischen grössere verzweigte Follikel mit einem Lumen ohne Kolloid, deren Epithel ausgesprochen cylindrisch ist mit basalgestelltem chromatinreichem Kern; doch scheinen diese Gebilde angeschnittene Papillen darzustellen.

Gegen die oberflächlichen Papillen hin sind die Drüsenbläschen mehr in Zügen angeordnet; sie sind teils klein mit und ohne Inhalt, teils schmal länglich, stellenweise solid erscheinend, vielfach verzweigt. Zwischen diesen Bläschen findet sich überall ein breites hyalines Bindegewebe.

Unter dem Epithel der Papillen finden sich an manchen Stellen kleine Lymphocytenansammlungen.

Die kleinen Papillen der Oberfläche sind teilweise ausgedehnt verkalkt. Die Kalkmassen sind meist concentrisch geschichtet und erinnern zum Teil an die in Ovarialtumoren vorkommenden Psammomkerne.

Im Bindegewebe finden sich zwischen den Bläschen vereinzelte stark erweiterte mit Blut gefüllte Gefässräume mit zum Teil etwas höherm Endothelbelag. Vereinzelte Papillen bestehen im Ganzen aus kernlosen zum Teil scholligen blaurot sich färbenden, im Giesonpräparate gelb sich färbenden Massen, die teilweise verkalkt sind ohne erkennbares Oberflächenepithel und ohne Drüsenbläschen. Bei elastischer Faserfärbung finden sich in den gut erhaltenen Papillen eine geringe Menge von dünnen elastischen Faserzügen.

Fassen wir diesen Befund zusammen, so lautet er folgendermassen:

Bei einem 54jährigen Mann fand sich in der rechten Supraclaviculargegend unter dem Platysma eine dreifächerige Cyste. Das Bindegewebe der Wand enthält kein lymphadenoides Gewebe, dagegen Züge von glatten Muskelfasern. Der Epithelbelag der Wand fehlt bis auf ein papilläres Gebilde auf der einen Scheidewand. Dasselbe ist von einem kubischen und cylindrischen Epithel bedeckt. Im Stroma der Papillen finden sich diffus verteilte Drüsenbläschen, die der Färbung des Inhaltes und dem Aussehen der Zellen nach an manchen Stellen sehr an die Schilddrüse erinnern, an andern Stellen aber ein von ihr abweichendes Aussehen haben. Anderweitige Zeichen von embryonalen Versprengungen sind nicht vorhanden.

Somit handelt es sich anatomisch um ein reines Cystadenoma papilliferum.

Woher stammt der Tumor? Wie ist der eigentümliche Bau zu erklären?

Der Charakter des Epithels: einschichtig kubisch, und das

Fehlen jeglicher Beziehungen zu den Hautdrüsen (Lage unterhalb des Platysma) lassen uns die Geschwulst als entodermalen Ursprunges auffassen. Das Fehlen von Elementen anderer Keimblätter: Hautgebilde, Knorpel, Knochen, lässt uns ferner einen teratologischen Ursprung im engern Sinne ausschliessen. Es kommen also nur noch die verschiedenen Ausstülpungen der Rachenschleimhaut in Form des Ductus thyreoglossus und der Kiementaschen in Betracht.

Auf die Speicheldrüsen können wir trotz gewisser Aehnlichkeit mit schon beschriebenen Geschwülsten deshalb nicht zurückgreifen, weil der Tumor allzu weit abseits vom Gebiete derselben lag. Ueberdies zeigen die drüsigen Gebilde im Stock des Papilloms weder die typischen Charaktere von serösen noch von Schleimspeicheldrüsen. Eine deutliche Membrana propria ist an den drüsigen Gebilden nicht zu sehen. Derartige Beispiele von Cystodenoma papilliferum geben die beide folgenden, *von Albrecht* und *Arzt* beschriebenen Fälle:

Die Möglichkeit einer Abstammung vom Ductus thyreoglossus dagegen ist zu erwägen.

Bevor wir aber auf diesen Punkt eingehen, müssen wir eine kurze Vorbemerkung einschalten:

Früher wurde angenommen (Born, His, Wölfler), dass die Schilddrüse aus einer unpaaren (medialen) und einer paarigen (lateralen) Anlage entstehe. Die mediane Anlage entsteht bekanntlich aus einer kleinen Ausbuchtung im Epithel der vordern Schlundwand, in der Medianebene und in der Gegend des zweiten Schlundbogens. Diese Ausbuchtung senkt sich tiefer und bildet so einen mit Epithel ausgekleideten Kanal (Ductus thyreoglossus), dessen Ende sich abschnürt und in die definite Schilddrüse sich umwandelt.

„Die lateralen Anlagen (auch postbranchiale Körperchen genannt) entstehen durch Ausstülpungen aus der seitlichen Schlundwand hinter der letzten Schlundspalte“ (*Born*, zitiert nach Hertwig). Die Ausstülpungen schnüren sich hierauf zu Bläschen ab, lagern sich der medianen Schilddrüsenanlage an und produzieren, den oben erwähnten Autoren nach, normales Schilddrüsengewebe.

In der letzten Zeit wurde aber gegen diese Auffassung der Rolle der lateralen Anlage in der Bildung der Schilddrüse Wider-

Tabelle I.

Autor	Jahr	Bau der Geschwulst	Lage	Dauer des Geschwulstbestandes	Alter	Geschlecht	Bemerkungen
H. Albrecht u. L. Arzt	1910	Einer Lymphdrüse ähnlicher Tumor. Im Innern papilläre Beschaffenheit des Gewebes und ein Bild kleinster Cystchen mit kolloidähnlichem Inhalt.	Retromandibulargegend links		64	M	
H. Albrecht u. L. Arzt	1910	Bindegewebige Hülle mit Cystchen an der Schnittfläche. Wirkliche Lymphdrüse mit nachweisbarer Rinde und Markschicht. In der Rindeschicht Drüsenbläschen mit regelmässigem hohem Cylinderepithel. An vielen Stellen zu Cystchen erweiterte Lumina.	Submaxillargegend		12	W	

spruch erhoben. *Verdun* und *Maurer* stellen fest, dass die postbranchialen Körperchen kein Schilddrüsengewebe liefern, sondern sich zurückbilden. Ihnen schliessen sich an *Getzowa*, *Erdheim*, *de Quervain*, die auf Grund pathologisch-anatomischer Befunde sowie embryologischer Tatsachen (näheres darüber in der erwähnten Literatur) zum Schlusse kommen, dass die lateralen Anlagen nichts mit der Bildung von Schilddrüsengewebe zu tun habe.

Nach *Hertwig* entwickelt sich die Schilddrüse „in allen Klassen der Wirbeltiere in einer ziemlich übereinstimmenden typischen Weise aus einer unpaaren kleinen Ausbuchtung“ des Mundbodenepithels.

Diese komplizierten Vorgänge bei der Entstehung der Schilddrüse (Bildung eines Kanals, seine teilweise Obliteration, Differenziation seines Endabschnittes zur Thyroidea) können nun unter Umständen gestört werden und zur Entstehung pathologischer Gebilde in dem Gebiete des Schilddrüsendescensus Anlass geben.

Auf die neuen Anschauungen über die Schilddrüsenentwicklung sich stützend, gibt Prof. *de Quervain* fofgendes Schema der Gebilde thyreogenes Ursprunges:

Mediane Gebilde vom Ductus thyreoglossus bezw. seinem Endorgane ausgehend:

I. Vom Ductus selbst	II. vom normal gelagerten Endorgane (Schilddrüse)	III. von abgesprengten Drüsenläppchen
mediane, angeborene Halscysten (Flimmerepithel oder geschicht. Epithel). Mediane Fisteln. Karzinome.	gutartige Kröpfe, bösartige Geschwülste.	gutartige Nebenkröpfe, bösartige Nebenkröpfe

Als Grundprinzip dieser Einteilung (wie auch weiterhin für die branchiogenen Gebilde) dient die Trennung der Gebilde in Anomalien, „welche für den reifen Körper bedeutungslosen, von der embryonalen Zeit her liegen gebliebenen Zellkomplexen ihre Entstehung verdanken und solche, welche aus differenzierten Organen ausgehen.“ (*de Quervain.*)

Für unsern Tumor kämen, wenn er vom Ductus thyreoglossus abzuleiten wäre, zwei Möglichkeiten in Frage:

1. Er könnte aus dem Ductus selbst stammen. Obschon wir wissen, dass auch Produkte dieses Ganges gelegentlich etwas seitlich verlagert sein können, kann doch eine solche Deutung für eine Geschwulst in der Regio supraclavicularis nicht ernstlich in Betracht kommen, abgesehen davon, dass die drüsigen Gebilde im Papillom nicht sicher genug als Schilddrüsengewebe zu deuten sind. Auf diesen letztern Punkt werden wir weiter unten noch eingehen.

2. Die Cyste könnte von abgeirrten Schilddrüsenanlagen aus dem Bereiche der Verzweigungen des Ductus thyreoglossus abstammen — als Aequivalent eines Nebenkropfes. Topographisch liesse sich eine derartige Auffassung schon eher rechtfertigen, wenn schon auch sie, wie wir sehen werden, sich eben aus diesem topographischen Grunde nicht gerade als wahrscheinlich erweist.

Accessorische Schilddrüsen wurden nach *Madelung* schon im Jahre 1849 von *L. Porta* beschrieben, der auch „bereits die Neigung dieser kleinen überschüssigen Läppchen zur cystösen Entartung" kannte.

Einer gründlichen anatomisch-histologischen und chirurgischen Untersuchung wurden die accessorischen Schilddrüsen von *Madelung* und *Wölfler* unterzogen.

Gehen wir zu unserem Fall über: Im histologischen Befunde wurde erwähnt, dass in den Papillen schilddrüsenähnliches Gewebe vorhanden ist. Was für Anhaltspunkte haben wir im Allgemeinen für die histologische Diagnose von Schilddrüsengewebe? Das Vorhandensein von Drüsenbläschen mit kubischem Epithel und Kolloid. Beide Kennzeichen stellen aber keine spezifische Merkmale dar. So sagt *Aschoff* (Lehrb. d. pathol. Anatomie 1909 S. 316): „Unter Kolloid verstehen wir epitheliale hyaline Produkte, die weder eine einheitliche chemische Konstitution, noch eine bestimmte mikroskopische Reaktion aufweisen. Van Giesonfärbung meist gelb".

Nach Schmorl (Pathologisch-histologische Untersuchungsmethoden im Jahre 1912) gibt „die van Gieson'sche Methode sehr instruktive Bilder, indem sie das Hyalin (im engern Sinne) und das Kolloid gelborange bis leuchtend rot färbt." Demnach ist diese Färbung nicht eine spezifische Kolloidfärbung.

Der Schilddrüse ähnliches Gewebe wurde auch in solchen Geschwülsten gefunden, welche keine Beziehung zu der Schilddrüse haben. So beschreibt *Volkmann* Endotheliome der Parotis, in welchen infolge kolloider Entartung Bilder „mit dem Aussehen quergeschnittener Schilddrüsenfollikel“ zu Stande gekommen sind. Weiter berichtet *Schönberg* über ein Adenom einer hypoplastischen Niere, wo sich schilddrüsenähnliches Gewebe mit positiver Kolloidfärbung fand. Dabei aber erwähnt der Autor, dass „für die Metastase einer bösartigen Kolloidstruma“ in diesem Falle „keinerlei Anhaltspunkte bestanden.“ Aehnliche Bilder finden sich in Ovarialgeschwülsten.

Wenn somit weder das Epithel, noch die Färbung des Inhaltes der Drüsenbläschen uns bestimmte Anhaltspunkte für die Diagnose von Schilddrüsengewebe gibt, so zeigt die Anordnung der Drüsen in unserm Falle ein von der Schilddrüse eher abweichendes Verhalten. In unserm Falle ist das der Schilddrüse ähnliche Gewebe nicht, wie gewöhnlich, in Läppchen angeordnet, sondern stellt mehr zerstreute Bläschen dar; gewisse Stellen erinnern sogar eher an Tumoren der Speicheldrüsen und des weichen Gaumens. Wenn also der Bau unserer Cyste schon histologisch nicht völlig mit einem aus Schilddrüsengewebe abstammenden Gebilde übereinstimmt oder wenigstens keine sicheren Anhaltspunkte für einen solchen Ursprung gibt, so zeigen sich noch grössere Schwierigkeiten mit der Lokalisation. Wie verhalten sich die accessorischen Schilddrüsen in Bezug auf die Lage? Entsprechend der Entwicklung der Schilddrüse können sie in der Medianebene oder neben ihr liegen.

Nach *Wölfler* ist die Verbreitung der lateralen accessorischen Schilddrüsen folgende (ausser der pharyngealen und branchealen Nebenkröpfen): „die seitlichen Partien des Zungengrundes, des Kehlkopfes, zwischen Kehlkopf und Trachea einerseits und den beiden Karotiden andererseits“.

Auch die in der untenstehenden Tabelle zusammengestellten Fälle von Cystadenomen, den Autoren nach, von der Schilddrüse abstammend, liegen, mit Ausnahme der Fälle von *Hinterstoisser* und *Kapsammer*, median von dem Kopfnicker.

Merkwürdig ist die Lage im Falle von *Kapsammer*. Sie wäre nur so zu erklären, dass der Tumor unter dem rechten Ohr-

Tabelle II.

Autor	Jahr	Bau der Geschwulst	Lage	Dauer des Geschwulstbestandes	Alter	Geschlecht	Bemerkungen
Zahn	1885	Uniloculäre Cyste mit Papillen an der Innenfläche. Schleimiger Inhalt. Cylindrisches Epithel, reichlich lymphatisches Gewebe in der Wand.	Zwischen Unterkiefer und innerem Kopfnickerrand.	4 J.	55	M	
Hinterstoisser	1888	Tumor aus cystischen Knoten mit warziger Innenfläche. Die einzelnen Cysten mit hohem Cylinderepithel ausgekleidet und dentrisch verzweigten Papillen erfüllt.	Fossa supraclavicularis sinistra.		29	W	Locales Recidiv nach 1½ Monaten.
Jores	1893	4 kleine cystische Tumoren mit wasserklarem Inhalt u. papillär. Vegetationen. Auskleidung Cylinderepithel. In den Papillen vereinzelte Drüsenräume, die durch Epithel und colloid. Inhalt als Schilddrüseng. charakt. sind.	Links in der Larynxhöhe vor und hinter dem Kopfnicker.	4 J.	28	M	
Plauth	1897	Multiloc. Cyste mit Papillen, die mit einschicht. Cylinderep. bedeckt sind.	Beginn d. Entwickl. unter dem Kinn Im 2. Recidiv fast die ganze l. Halsseite erfüllt.	3 J.	72	M	Zwei locale Recidive in einem Jahre.
Kapsammer	1899	Multiloc. Cyste mit klarer brauner Flüssigkeit und papillär. Vegetationen, die mit cylindrischem u. kub. Ep. bedeckt sind. In den Papillen Drüsenbläschen mit kubisch. Ep. ausgekleidet und mit Collid erfüllt.	Beginnt links im Nacken und endet am rechten Ohrläppchen.	5 J.	58	M	

läppchen (vor dem rechten Kopfnicker) entstand und später infolge besonderer Umstände nicht nach vorne, sondern nach rückwärts in die Nackengegend gewachsen ist. Der Modus der Entwicklung dieses Tumors ist leider nicht angegeben.

Von den in der Tabelle beschriebenen Fällen erwähnen nur *Jores* und *Kapsammer* nachgewiesenes Schilddrüsengewebe.

Zahn sagt über seinen Fall: „es ist die Möglichkeit vorhanden, dass sie sich aus einem verlagerten Keim der Schilddrüse entwickelt habe".

Plauth bezeichnet seinen Fall als accessorische Schilddrüse und nicht als branchiogene Cyste nur darum, weil kein adenoides Gewebe vorhanden war, und weil die Geschwulst einen bösartigen Charakter gezeigt hat. Wir meinen, dass beide Argumente nicht ausschlaggebend sind, da wie wir später sehen werden, diese beiden Momente auch manchen branchiogenen Geschwülsten zukommen. Im Falle von *Hinterstoisser* lag der Tumor supraclavicular, gleich wie unsere Cyste. Wie kommen nun accessorische Schilddrüsen in eine solche Lage? Wir glauben, dass diese Lage sich ohne Zwang nicht mit der Annahme thyreogenen Ursprunges vereinigen lässt. *Wölfler* spricht sich dem gegenüber so aus: „Nimmt man an, dass die seitlich am Kehlkopfe und in der Höhe desselben aufsitzenden Nebenschilddrüsen aus Resten der primären Anlage hervorgegangen sind, so müssen die tiefer gelegenen Fundorte (Supraclaviculargrube) dadurch erklärt werden, dass während der Krümmungszeit des Embryos diese primären Anlagen mit der Regio supraclavicularis in Kontakt gerieten und bei der Streckung des Embryos daselbst Reste zurückliessen." Diese Erklärung scheint uns etwas zu gezwungen, um eine befriedigende Erklärung zu bieten.

Der Fall von *Hinterstoisser* ist eigentümlich, nicht nur wegen der Lage. Der Autor beschreibt den Tumor als accessorische Schilddrüse, gibt aber den Grund nicht an, warum er ihn so bezeichnet. Es ist von schilddrüsenartigem Gewebe nichts angegeben. Dann handelt es sich der Beschreibung nach gar nicht um eine Cyste, sondern um einen soliden Tumor, der einen cystischen Entartung verfallen ist. Der Autor selbst ist der anatomischen Diagnose nicht sicher. Er schreibt: „Näher charakterisiert müssen

wir es Cystadenoma papilliferum malignem (seu carcinomatodes) nennen. (Zottenkrebs).“ Die letzte Benennung wäre unserer Meinung nach, die richtige. Auf Grund dieser Betrachtungen darf man die Fälle von Zahn, Plauth und Hinterstoisser nicht in die Gruppe der thyreogenen Cystadenomata papillifera einreihen. Damit ist gesagt, dass wir auch unsere Cyste nicht als Produkt einer accesorischen Schilddrüse ansehen können.

Es bleibt uns also nur noch die Abstammung aus einem Kiementaschenrest übrig. Auf die Entwicklung des Kiemenapparates wollen wir hier nicht eingehen und verweisen auf die Lehrbücher der Embryologie. Nur eine Frage müssen wir kurz besprechen: Welche Kiementaschen können hier in Frage kommen?

Es wurde früher angenommen, dass die Kiementaschenanomalien sich auf vier Kiementaschen verteilen. Dem entgegen äussern sich Kostaniecki und v. Mielecki folgendermassen: „Wir glauben also, das die Kiemenganggeschwülste des Halses 1. bei dem Verschluss des Sinus cervicalis eingeklemmten Epithelkeimen, 2. bei sonst normaler Rückbildung des pharyngealen Abschnittes in der Tiefe zurückgebliebenen Ueberreste der zweiten inneren Kiementasche (speziell des Rabl'schen Kiemenganges) ihre Entstehung verdanken.“ In der letzten Zeit wird wiederum angenommen, dass an der Entstehung pathologischer Bildungen im Bereiche des Halses nicht nur die zweite, sondern auch die erste (schon von Virchow betont), sowie die übrigen drei Kiementaschen in Betracht kommen. (König, Sultan, Hammar, Wenglowsky, de Quervain, Getzowa).

Dementsprechend gibt *de Quervain* folgendes Schema für die seitlichen branchiogenen Gebilde:

Seitliche, mit dem Kiemenapparat zusammenhängende Gebilde.

I. Kiementasche	II. Kiementasche	III. u. IV. Kiementasche	V. (postbranchiale)
Fisteln (auriculäre), Mischgeschwülste der Speicheldrüsen.	Fisteln u. Cysten. Seltene Mischgeschwülste der seitlichen Halsgegend. Volkmannsche branchiogene Karzinome.	Cysten u. vielleicht Fisteln. Volkmann'sche branch. Karzinome (vielleicht). Parastruma benigna und maligna.	Cystische Gebilde des sog. Zentralkanals. Struma postbranchialis (maligna).

Alle Gebilde, die ihrer Entstehung nach als Derivate des Kiemenapparates anzusehen sind, verteilen sich in diesem Schema auf die fünf Kiemenbögen. (Näheres darüber bei den genannten Autoren.) Diese Derivate sind Fisteln, Cysten, solide Geschwülste. Uns interessieren nur die Cysten, und zwar solche, die morphologisch unserem Falle ähnlich sind.

Bei seiner Besprechung der Einteilung legt de Quervain auch hier wieder Gewicht auf die Unterscheidung der Gebilde, welche von dem Kiemengang ausgehen, und denjenigen, welche dem schon mehr oder weniger differenziertem Endorgane des Ganges bezw. der Tasche entstammen.

Bis jetzt wurden die 13 folgenden als Kiementaschengebilde zu deutende Fälle veröffentlicht. Wir führen sie in der unten folgenden Tabelle in der Reihenfolge der Publikation an.

Von diesen Geschwülsten sind 6 multiloculäre Cysten. Zwei Cysten lagen nach aussen vom Kopfnicker. In 3 Fällen war die Lage nicht angegeben.

Die Cysten sind meist im Alter von 17—30 Jahren entstanden, in 2 Fällen in den fünfziger Jahren, in einem Fall seit der Geburt. Alle waren gutartig, nur 2 Fälle zeigten rasches Wachstum. Von diesen 13 Cysten enthalten 12 lymphadenoides Gewebe. In allen Fällen war die Innenfläche mit geschichtetem Epithel bedeckt.

Ist nun das lymphadenoide Gewebe und das geschichtete Epithel unbedingte Merkmale der branchiogenen Cysten? Wie wir sofort sehen werden, lautet dle Antwort negativ. So sagen *Kostanecki* und *Mielecki* zur Charakteristik der branchiogenen Cysten folgendes: „An der Wandung der Geschwülste wurde, ebenso wie bei den Kiemenfisteln, eine äussere bindegewebige Schicht und eine innere epitheliale Auskleidung festgestellt. Die Bindegewebskapsel war bald derb fibrös, bald mehr locker beschaffen, in einigen Fällen hatte sie auch Charakter des adenoiden lymphatischen Gewebes, und sogar wirkliche Lymphfollikel wurden beobachtet. Das Epithel der Innenwand war in der Mehrzahl der Fälle Plattenepithel, in andern Fällen Cylinder- und selbst Flimmerepil, theauch wurden beide Epithelarten nebeneinander in verschiedenen Abschnitten der Wandung beobachtet". Was die Verschiedenheit in der epithelialen Auskleidung der Cysten

Tabelle III a.

Autor	Jahr	Bau der Geschwulst	Lage	Dauer des Geschwulstbestandes	Alter	Geschlecht	Bemerkungen
Lücke	1860	Multiloculäre Cyste mit einer zottig-warzigen Membran ausgekleidet. Atheromatöser Inhalt. Geschicht. Plattenepithel. Unter dem Epithel lymphoid. Gewebe.	Im linken Carotisdreieck.	3 J.	17	W	Von dem Autor als Atheromcyste bezeichnet.
M. Schede	1872	Uniloculäre Cyste. Rahmähnlicher. Inhalt. Innenwand höckerig und warzig. Geschicht. Pflasterepithel.	Mitte des l. Kopfnickers.	2 J.	17	M	Als tiefe Atheromcyste bezeichnet.
Dessauer	1879	Multiloc. Cyste mit warzig-papillären Prominenzen. Lymphoides Gewebe u. Lymphfollikel. Geschichtetes. Plattenepithel.	—	—	—	—	
Dessauer	1879	Uniloc. Cyste. Mehrschichtig (meist cylindrisches) Epithel. Lymphoides Gewebe an d. Papillen.	l. obere Halsseite.	Einige Monate	20	W	
Dessauer	1879	Multiloc. Cyste. Papillenförmige Hervorragungen an der Innenwand. In den Papillen und der Wand lymphoid. Gew. u. Lymphfollikel. Mehrschicht. Plattenep.	—	—	—	—	
Zahn	1885	Multiloc. Cyste. Atherombreiiger Inhalt. Die Wand und Papillen reich an adenoid. Gewebe und Lymphfollikel. Geschichtetes Plattenepithel.	Rechte Submaxillargegend.	3 J.	17	M	

Tabelle III b.

Autor	Jahr	Bau der Geschwulst	Lage	Dauer des Geschwulstbestandes	Alter	Geschlecht	Bemerkungen
Zahn	1885	Uniloc. Cyste mit Papillen. Dickflüss. Inhalt. Geschichtetes Plattenepithel. Adenoides Gewebe.	In der Höhe des Larynx vor d Kopfnicker.	5	29	M	
Zahn	1885	Uniloc. Cyste. In der Wand und Papillen lymphoid Gew. Geschichtetes Plattenepithel.	Rechte Supraclaviculargrube.	6 Wochen	25	M	Rasches Wachstum.
H. Richard	1888	Uniloc. Cyste. Eitriger Inhalt. In der Wand und Papillen adenoides Gew. Geschichtetes Epithel.	Rechte Regio submaxillaris.	6 J.	20	W	Branchiogener Abscess.
Gussenbauer	1892	Uniloc. Cyste. Trüber flüssiger Inhalt. Lymphoides Gewebe und Follikeln. Papillen mit mehrschichtig. Plattenepithel.	Linker oberer Halsdreieck.	5 J.	28	M	
Gussenbauer	1892	Multiloc. Cyste. Flüssiger Inhalt. Papillen. Mehrschicht. Ep. Lymphoid. Gew. u. Follikel.	Von l. Cucullaris bis z. Mitte d. Halses.	Seit der Geburt.	3	W	Rasches Wachstum in d. letzten Zeit.
Gussenbauer	1892	Uniloc. Cyste. Papillen. Mehrsch. Plattenep Lymphoides Gewebe.	—	–	—	–	
Gussenbauer	1892	Multiloc. Cyste im lymphatischen Gewebe. In kleinen Cysten einfache Epithellage. In grösseren papilläre Erhabenheiten m. geschichteten Plattenepithel.	L. oberer Halsdreieck.	20	57	M	

betrifft, so erklärt sie sich folgendermassen: Wie bekannt, finden sich bei den Wirbeltieren zwischen den Kiemenbögen bestehenbleibende (bei den nicht mit dem Kiemenapparat atmenden) dünne Verschlussmembranen, die die inneren Schlundtaschen von den äusseren Schlund- oder Kiemenfurchen scheiden. Die Verschlussmembrane besteht aus 2 Epithelblättern, aus dem äussern Epidermisblatt und dem innern Epithel der Kopfdarmhöhle. Je nachdem nun das eine oder das andere Blatt in der Cystenbildung bezogen wird, kommt es zur Entstehung von Cysten mit verschiedenem Epithelbelag. Es ist darum auch die Möglichkeit gegeben, dass beide Epithelarten in verschiedenen Abschnitten einer Cyste vertreten sind. Die meist vorkommenden, wie auch aus unserer Tabelle ersichtlich ist, sind die ektodermalen Cysten, während die entodermalen, „die sich durch kubisches, cylindrisches und flimmerndes Epithel, sowie durch einen mehr schleimigen Inhalt auszeichnen" (*Plauth*) seltener beobachtet werden.

Wie wir schon oben bemerkt haben, müssen wir für unsern Fall entodermalen Ursprung annehmen. Wieso fehlt dann aber beinahe völlig die in der Regel vorhandene Schicht lymphadenoiden Gewebes? Es erklärt sich das wohl am besten aus folgender Ueberlegung:

Die Gebilde, bei denen sozusagen regelmässig eine derartige Schicht gefunden wird, erweisen sich zum Teil wenigstens als Abkömmlinge eines Kiemen*ganges,* d. h. desjenigen Teils, der noch am unmittelbarsten mit der Pharyxwand zusammenhieng. Anders verhalten sich zum Teil die Endorgane der Gänge, die drüsigen Gebilde, zu denen sich der Blindsack ausdifferenziert. Während wir allerdings in der Thymus noch ein Endgebilde mit nach gewöhnlicher Deutung lymphadenoidem Gewebe finden, so fehlt dieses letztere an den an drüsigen Produkten des dritten und vierten Ganges, den Epithelkörperchen, und auch was wir von der postbranchialen Kiementasche wissen, deutet darauf hin, dass auch das Endorgan dieser Tasche, soweit ein solches im Innern der Schilddrüse in Form von Zellhaufen und Geschwülsten zur Ausbildung kommt, (*Getzowa*) des lymphadenoiden Gewebes entbehrt. Wenn wir also in unserer Cyste keine lymphadenoide Hülle finden, so stimmt das auch völlig mit dem Charakter des Epithels überein, das nicht auf das Deckepithel der Pharynxwand

hinweist, sondern auf ein Epithel, das, allerdings in ungeordneter Weise, im Begriff ist, sich im Sinne einer Drüse auszudiffenzieren.

Der von uns beschriebene Tumor wird uns also am ehesten verständlich, wenn wir ihn als in abnormer Weise ausdifferenziertes Drüsenepithel eines der hinteren Kiemengänge deuten, das einrseits zu einem cystischen Gebilde, ganz besonders aber zu einem Papillom mit im Grundstock noch vorhandenem Drüsengewebe ausgewachsen ist.

Auf die weitere Frage, welche Kiementasche hier in Frage kommt, lässt sich eine bestimmte Antwort nicht geben. Nur so viel können wir sagen, dass eine morphologische Verwandtschaft mit den gewöhnlichen Geschwülsten der Epithelkörperchen nicht besteht. Dagegen fällt uns der, man möchte sagen, missglückte Versuch der Gechwulst auf, Schilddrüsengewebe zu bilden. Dies bringt uns denjenigen Teil der vierten, bezw. fünften Kiementasche in Erinnerung, welcher normal die sogenannte seitliche Schilddrüsenanlage bildet. Wie wir schon oben gesehen haben, ist nach dem gegenwärtigen Stande der embryologischen Forschung nicht anzunehmen, dass diese seitliche Anlage beim Menschen zu dem später wirklich physiologisch funktionierendem Schilddrüsengewebe beiträgt. Anderseits kann aber doch nicht unbedingt geleugnet werden, dass diese seitliche Anlage unter gewissen Umständen im Stande ist, ein der Schilddrüse entsprechendes Endorgan aus ihren Zellen hervorgehen zu lassen. Diese Annahme wäre am ehesten in Uebereinstimmung zu bringen mit dem Befund in unserem Tumor. Es könnte sich um die zum Teil schilddrüsenähnliche, von der Drüse allerdings räumlich getrennt gebliebenene Ausdifferenzierung der seitlichen Schilddrüsenanlage gehandelt haben.

Bestimmteres lässt sich über diesen Fall nicht sagen, und auch unsere letzte Hypothese wollen wir in Ermanglung sicherer Beweise nur als Hypothese aufgefasst wissen. Es ist möglich, dass sie durch andere Beobachtungen aus diesem Gebiete bestätigt werden wird, jedenfals sollte aber bei allen derartigen Gebilden sorgfältig auf diesen Punkt geachtet werden.

Diese Auffassung leitet uns über zu einem letzten Punkt, den wir kurz berühren wollen:

Es finden sich in der Schilddrüse ab und zu Geschwülste,

deren Entstehung aus dem normalen Schilddrüsengewebe man sich nur schwer oder gar nicht erklären kann. Die ersten Geschwülste, welche in diesem Sinne von der Schilddrüse selbst losgelöst wurden, waren die von *Th. Kocher* jun. und *Langhans* beschriebenen Parastrumen, d. h. die geschwulstartige Umwandlung der in die Schilddrüse eingelagerten Parathyreoideae. Weiterhin wären die seltenen Kankroide der Schilddrüse zu erwähnen, auf deren wahrscheinlichen Ursprung aus Kiemengangresten (Rest des ductus tyhyreoglossus Zentralkanal?) schon *Langhans, Getzowa* und *de Quervain* hingewiesen haben. In diese Gruppe von Geschwülsten gehören fernerhin die Struma postbranchialis von *Getzowa* und *Langhans*. Es liegt nun, wie ebenfalls schon *Langhans* und *Getzowa* hervorheben, nahe, auch gewisse, in in ihrem Aussehen der Schilddrüse anscheinend fremde Papillome in gleicher Weise zu erklären, d. h. im Sinne von geschwulstartiger Differenzierung der seitlichen Schilddrüsenanlage im Innern der Schilddrüse selbst. Der von uns beschriebene Tumor würde sich dann zu den intrathyreoidalen Papillomen ungefähr verhalten, wie die besonders von *de Quervain* beschriebene Parastruma aberrata zu der gewöhnlichen, im Innern der Schilddrüse entstandenen Parastruma.

Es bleibt mir noch die angenehme Pflicht, dem hochverehrten Herrn Professor *F. de Quervain* für die liebenswürdige Anregung zu dieser Arbeit sowie für die gütige Unterstützung meinen tiefsten Dank auszusprechen. Ebenso möchte ich Herrn Privatdozent Dr. *Schoenberg* für die Unterstützung bei der histologischen Untersuchung und Herrn Privatdozent Dr. *Iselin*, Sekundärarzt der chirurg. Klinik für Herstellung der Mikrophotogramme, herzlich danken.

Literatur.

1. **Albrecht H.** u. **Arzt L.** Beiträge zur Frage der Gewebsverirrung. Frankf. Zeitschr. f. Pathologie. Bd. 4.

2. **Dessauer.** Anatom. Beschreibung von fünf cyst. Geschw. d. Kiemenspalten. Inaug. Dissert. Berlin 1879.

3. **Getzowa.** Über die glandula parathyreoidea u. s. w. Virchow's Archiv. Bd. 188.

4. **C. Gussenbauer.** Ein Beitrag zur Kenntnis d. branchiog. Geschwülste. Beitr. z. Chir. Festschr., gewidmet Th. Billroth.

5. **O. Hertwig.** Lehrbuch der Entwicklungsgeschichte. 1909.

6. **Hinterstoisser.** Beitrag zur Lehre vom Nebenkropf. Wien. klin Wochenschr. 1888, Nr. 32/4.

7. **Kapsammer.** Cystenkropf, ausgehend v. einem pap. Cystaden d. Nebenschilddr. Wien. Klin. Wochenschr. 1899.

8. **Kostanecki** und **Milecki.** Die angeborenen Kiemenfisteln des Menschen. Virchow's Archiv. Bd. 120/1.

9. **Lücke.** Über Atheromcysten der Lymphdrüsen. Archiv f. klin. Chir. Bd. 1, S. 356.

10. **Plauth.** Über d. Cystadenoma papil. d. Halses. Beitr. z. klin. Chir. Bd. XIX. Hft. 2.

11. **de Quervain.** Parastruma maligna aberrata. Deutsch. Zeitschr. f. Chir. Bd. 100.

12. **Richard.** Über d. Geschwülste d. Kiemenspalten. Beitr. z. klin. Chir. Bd. III. Hft. 2.

13. **Schede.** Ueber d. tiefe Atherom d. Halses. Archiv für klin. Chir., Bd. XIV.

14. **Schönberg.** Rechtseit. Nieren u. Uretaverdop. mit Hypoplasie und Adenom. . . . . Frankf. Zeitschr. f. Pathologie.

15. **Sultan.** Zur Kenntnis d. Halscysten u. Fisteln. Deutsche Zeitschr, f. Chir. Bd. 48.

16. **Volkmann.** Endotheliom d. Parotis. Deut. Zeitschr. f. Chir. Bd. 41.

17. **Wölfler.** Ueber d. Entwickl. u. Bau d. Kropfes. Archiv f. klin. Chir., Bd. 29 und 40.

18. **Zahn.** Beiträge zur Geschwulstlehre. Zeitschr. f. deutsche Chir. Bd. 22.

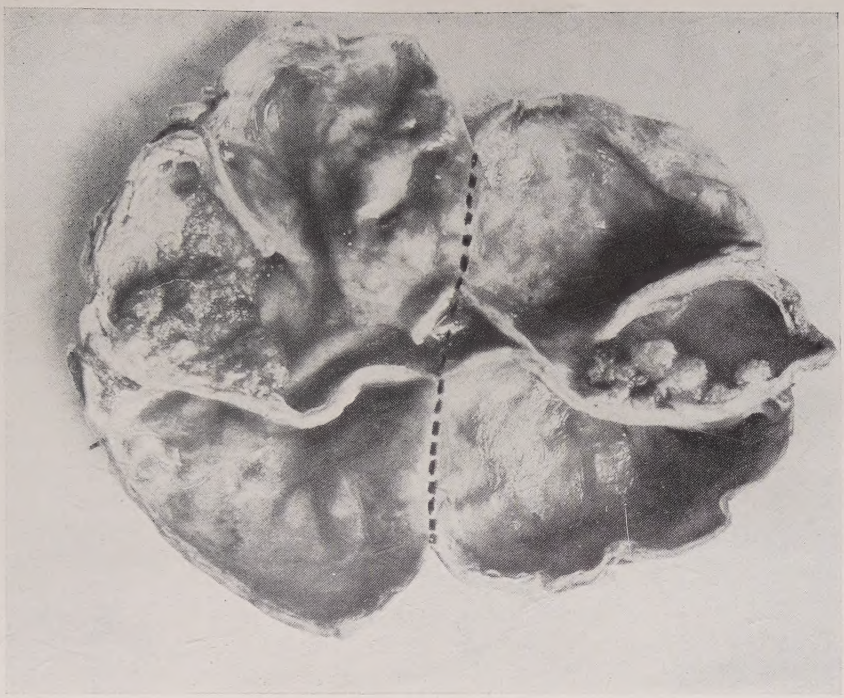

Fig 1. Aufgeschnittene Cyste.

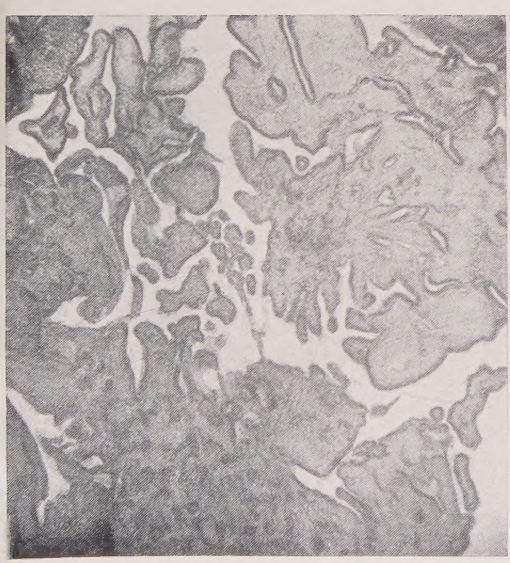

Fig. 2. Schnitt durch den papillomatösen Teil.

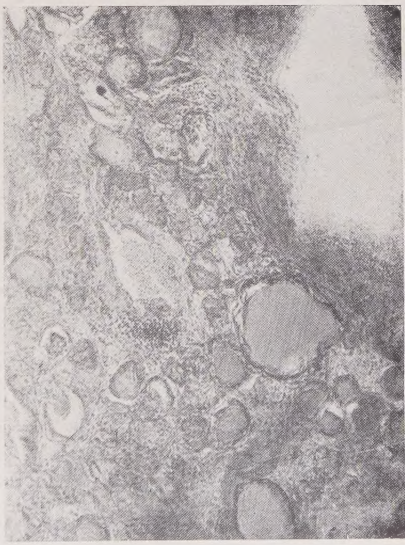

Fig. 3. Schnitt durch eine Schilddrüsen ähnliche Stelle im Stock des Papilloms